HELIOS Kliniken
Jeder Moment ist Medizin

Diagnostik der systolischen und diastolischen Herzinsuffizienz mit Echokardiographie und MRT

Dr. Martina Britten 09.07.2014

DKD Helios-Klinik Wiesbaden

Todesursachen in Deutschland 2007

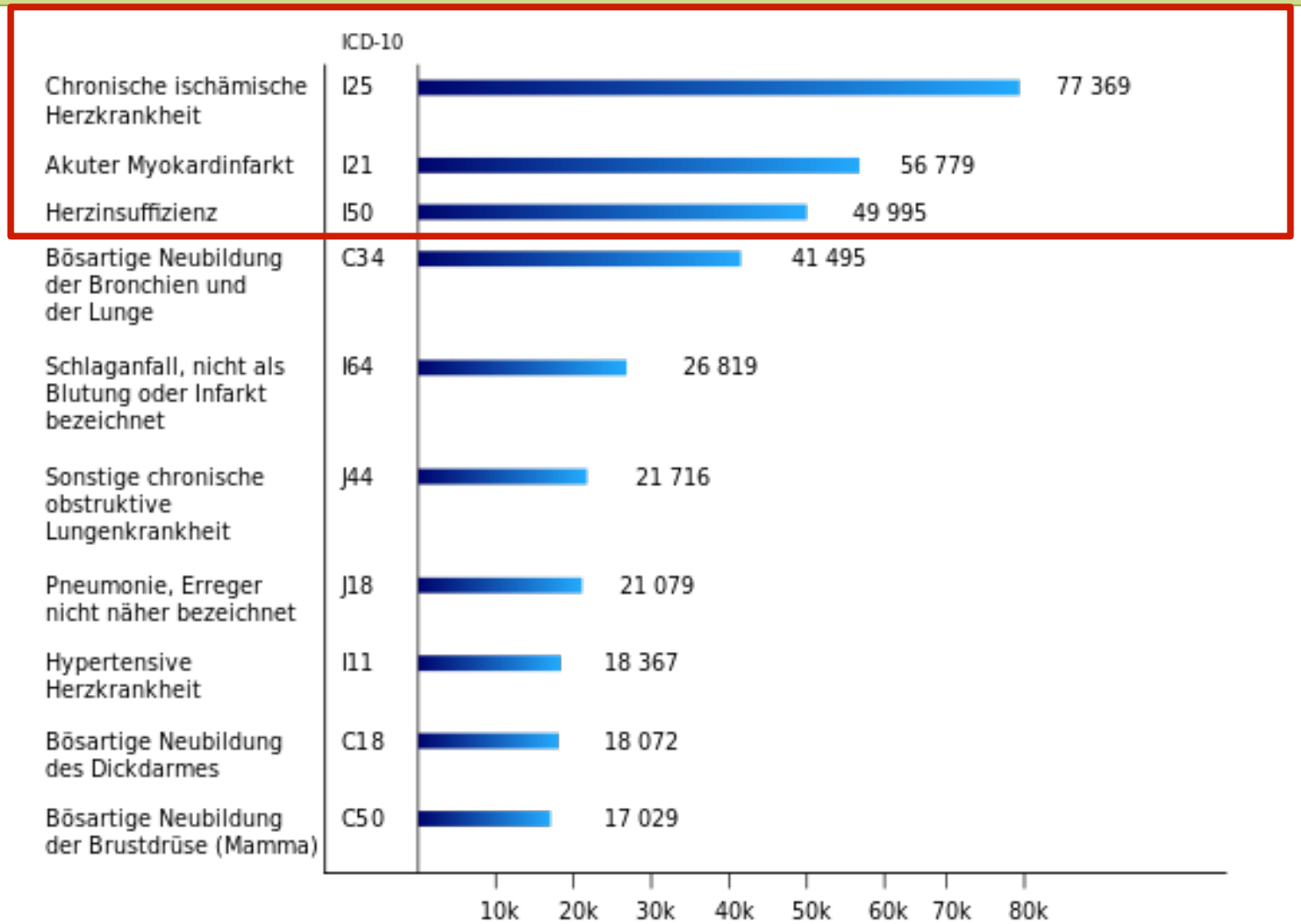

Definition Herzinsuffizienz

Klinisches Syndrom:

Symptome: Luftnot, Müdigkeit, Flüssigkeitsretention

Ursachen: verschiedenste

Alle reduzieren das Herzzeitvolumen:

Reduktion des Auswurfs und/oder der Füllung

Herzinsuffizienz: systolisch vs. diastolisch

Systolische Herzinsuffizienz
Großes Herz mit Auswurfstörung

EF<50% **EF>50%**

Diastolische Herzinsuffizienz
Kleines Herz mit Füllungsstörung

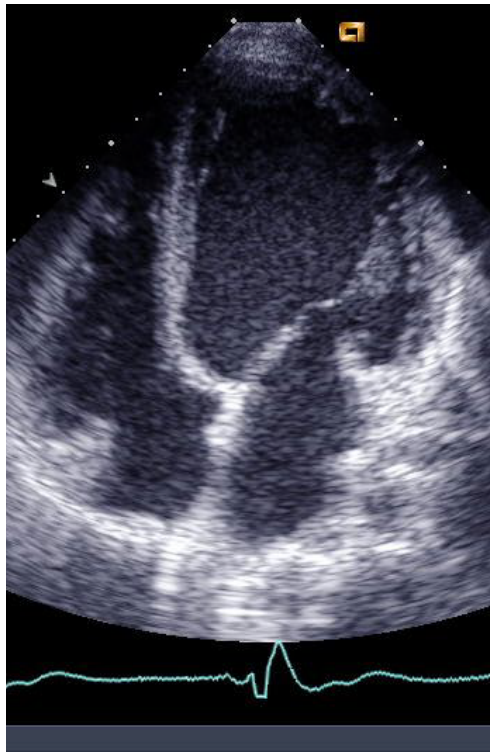

Verteilung
50/50

Prävalenz
2-3%
10-20% > 70 Jahre

Mortalität
50% in 5 Jahren

Prognose nach Hospitalisierung wegen Herzinsuffizienz

Diastolische Herzinsuffizienz prognostisch mindestens so bedeutsam wie die systolische Herzinsuffizienz!

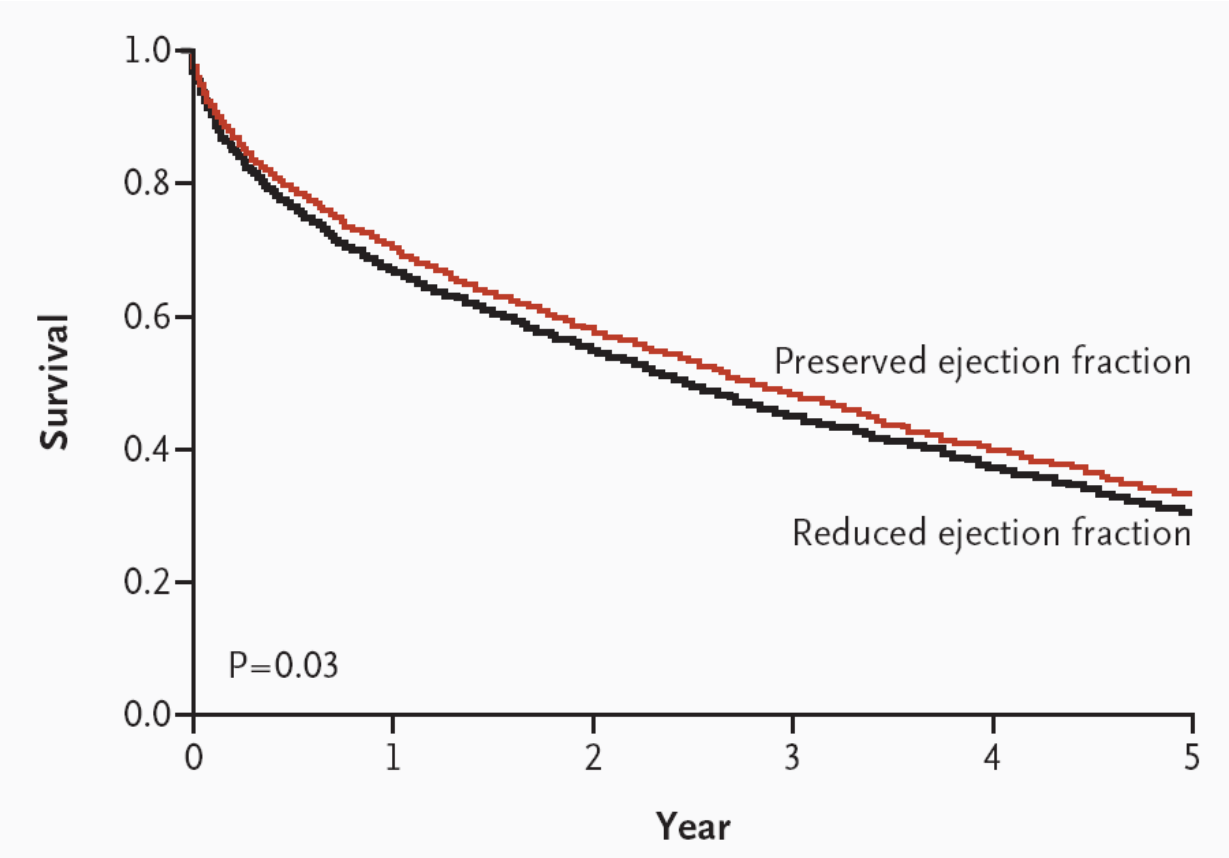

NEJM 2006:355;3, 251-259

Systolische vs. Diastolische Herzinsuffizienz

Table 2. Characteristics of Patients with Diastolic Heart Failure and Patients with Systolic Heart Failure.*

Characteristic	Diastolic Heart Failure	Systolic Heart Failure
Age	Frequently elderly	All ages, typically 50–70 yr
Sex	Frequently female	More often male
Left ventricular ejection fraction	Preserved or normal, approximately 40% or higher	Depressed, approximately 40% or lower
Left ventricular cavity size	Usually normal, often with concentric left ventricular hyper-trophy	Usually dilated
Left ventricular hypertrophy on electrocardiography	Usually present	Sometimes present
Chest radiography	Congestion with or without cardiomegaly	Congestion and cardiomegaly
Gallop rhythm present	Fourth heart sound	Third heart sound
Coexisting conditions		
Hypertension	+++	++
Diabetes mellitus	+++	++
Previous myocardial infarction	+	+++
Obesity	+++	+
Chronic lung disease	++	0
Sleep apnea	++	++
Long-term dialysis	++	0
Atrial fibrillation	+	+

Ursachen für Herzinsuffizienz

1. Ischämische Herzkrankheit (50-70%)
2. Hypertensive Herzkrankheit (30-50%)
3. Herzklappenfehler (12%)
4. Dilatative Kardiomyopathie (10%)
5. Selteneres...

Seltene Ursachen für Herzinsuffizienz

- Hypertrophe Kardiomyopathie
- Myokarditis
- Vorhofseptumdefekt
- Fehlmündende Lungenvenen
- Pericarditis constrictiva
- Tachymyopathie
- Kardiale Tumoren
- Amyloidose
- Sarkoidose
- Endokrine Erkrankungen
- Toxische Kardiomyopathien
- ...

Diagnostik

1. Anamnese (incl. C2, tox. Medikamente)
2. Klinische Untersuchung
3. Labor (E'lyte, Krea, Leber, BGA, Gerinnung, Lipidstatus, Hba1c, TSH, NT-pro BNP)
4. Röntgen Thorax
5. EKG
6. Echo
7. Koronarangiographie
8. Kardio MRT
9. Spiroergometrie

Anforderung an Diagnostikum

	Echokardiographie	MRT
Schnell	✓	⊘
Günstig	✓	⊘
Am Bett anwendbar	✓	⊘
Systolische LV-Funktion	✓	✓
Diastolische LV-Funktion	✓	≈
Ischämiediagnostik	✓	✓
Myokardtextur	≈	✓
Myokarditis	⊘	✓
Klappendiagnostik	✓	✓

Hands on: systolische LV-Funktion
Normale EF

Hands on: Echokardiographie
DCM mit hochgradig eingeschränkter EF um 20-25%

Hands on: Echokardiographie
ICM nach VWI, EF um 30%

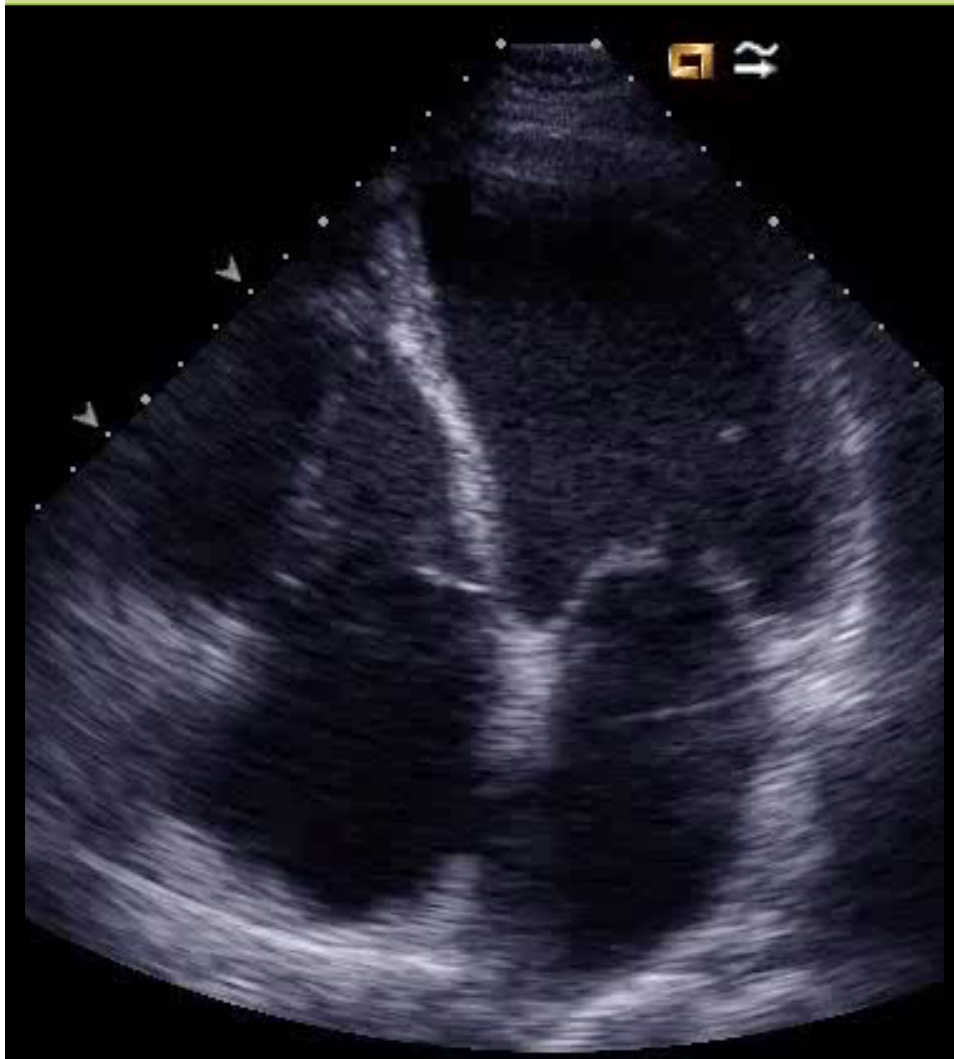

MRT: ICM mit großem Vorderwandaneurysma

Fallbeispiel

Anamnese 1/2013

52-jähriger Marathonläufer mit maligner Synkope während des Joggens, sowie kurzen Schwindelattacken

Keine Leistungsminderung, grippaler Infekt 12/2012

CVRF: Vater mit 45J Herzinfarkt

Fallbeispiel: Ruhe EKG

Herzfrequenz	53/min
PQ Intervall	154 ms
QRS Dauer	114 ms
QT/QTc	430/425 ms
P-QRS-T Winkel	46/-77/-20°
P Dauer	134 ms
RR/PP Intervall	1020/1015 ms

Systemauswertung:
Arrhythmieergebnisse des Online-EKG
QRS-Komplexe: 207, VBIG: 4, VES: 11

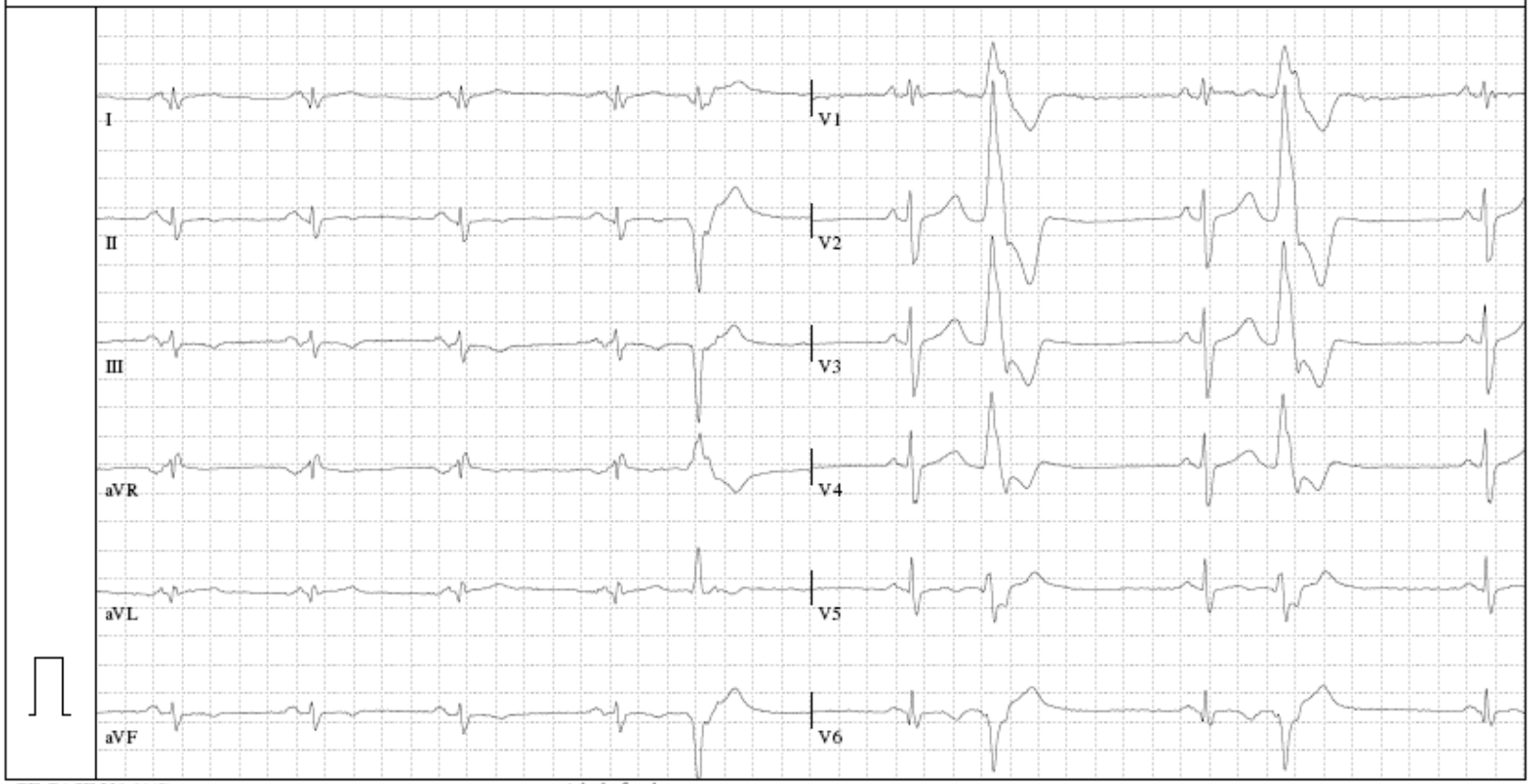

GE CASE V6.61(0) nicht befundet
25mm/s 10mm/mV 0.01-20Hz 50Hz ADS 12SL V21 Behand. Arzt Seite 1

Fallbeispiel Ergometrie

Zusammenfassung der Untersuchung

Profil Name	Stufe Name	Stufen Zeit	Leist. (W)	Drehz. (u/min)	HF (/min)	BD (mmHg)
VORBEL.		00:51	0	0	65	115/85
BELASTUNG	STUFE 1	02:00	100	65	94	131/81
	STUFE 2	02:00	150	66	120	153/80
	STUFE 3	02:00	200	69	136	169/83
	STUFE 4	02:00	250	68	151	194/94
	STUFE 5	00:34	300	61	157	
NACHBEL.		08:53	0	0	235	167/104

Fallbeispiel: VT in der Nachbelastung

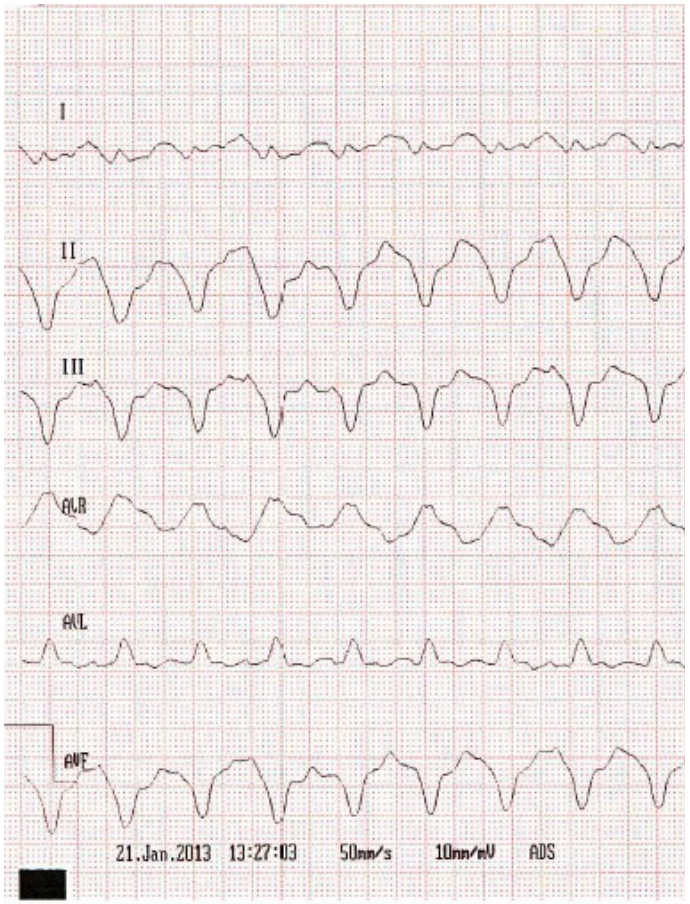

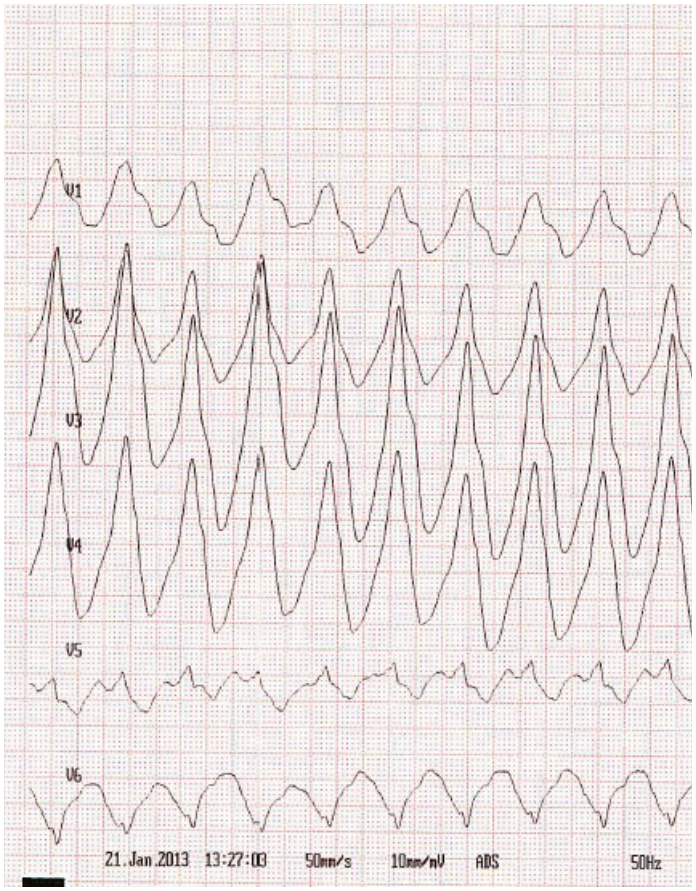

Echokardiographie

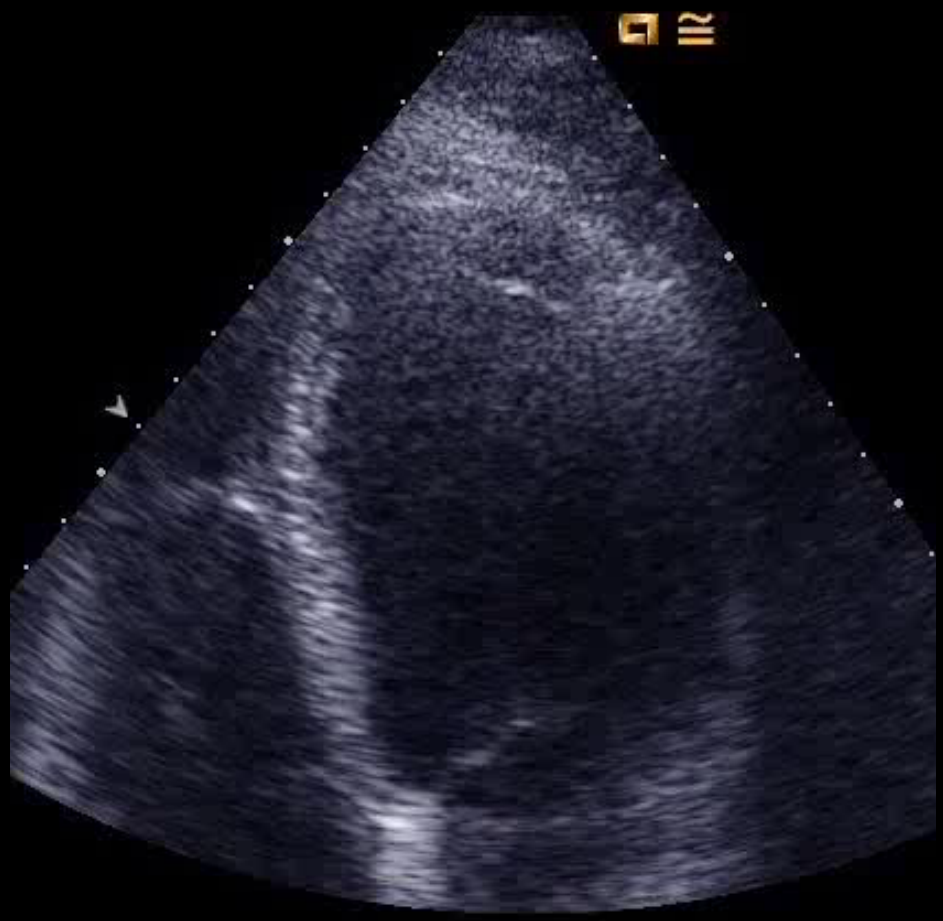

Fallbeispiel: Koronarangiographie

Koronarangiographie: o.p.B.

Fallbeispiel: MRT

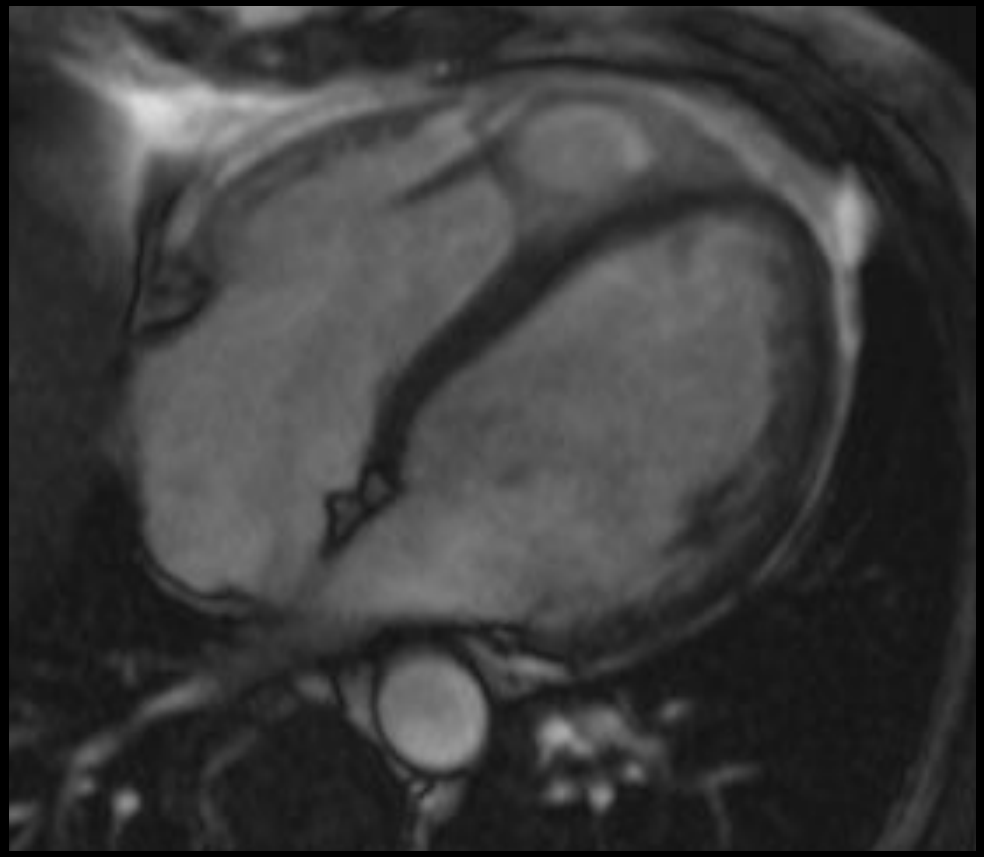

Fallbeispiel: Myokarditis

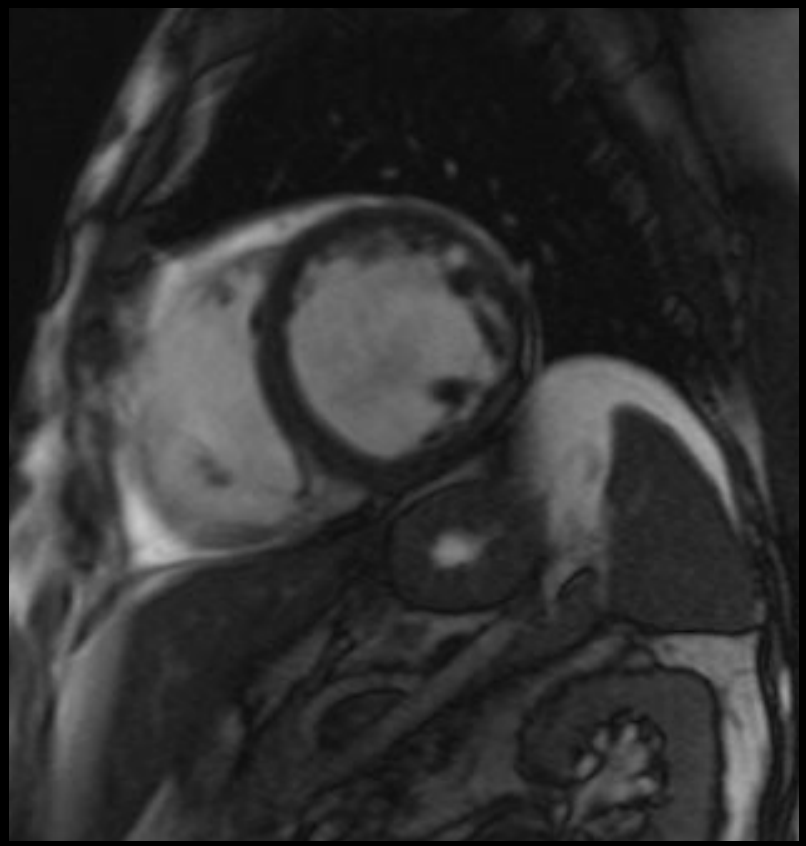

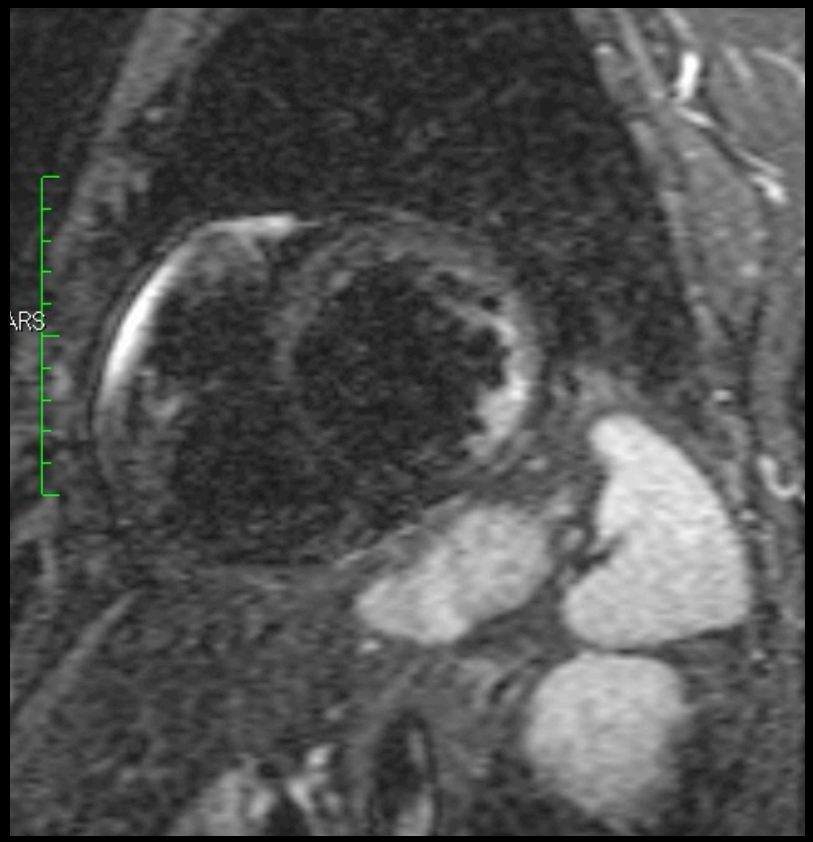

Fallbeispiel MRT bei HCM im Echo

- **05/2011:** 42-jähriger Patient mit 1-maliger maligner Synkope
- **Echokardiographie:** Hypertrophe, nicht obstruktive Kardiomyopathie (HCM)
- **EKG:** drohender trifaszikulärer Block

„Hypertrophe Kardiomyopathie“

Mai 2011 Kardio-MRT: hochgradiger Verdacht auf granulomatöse Erkrankung

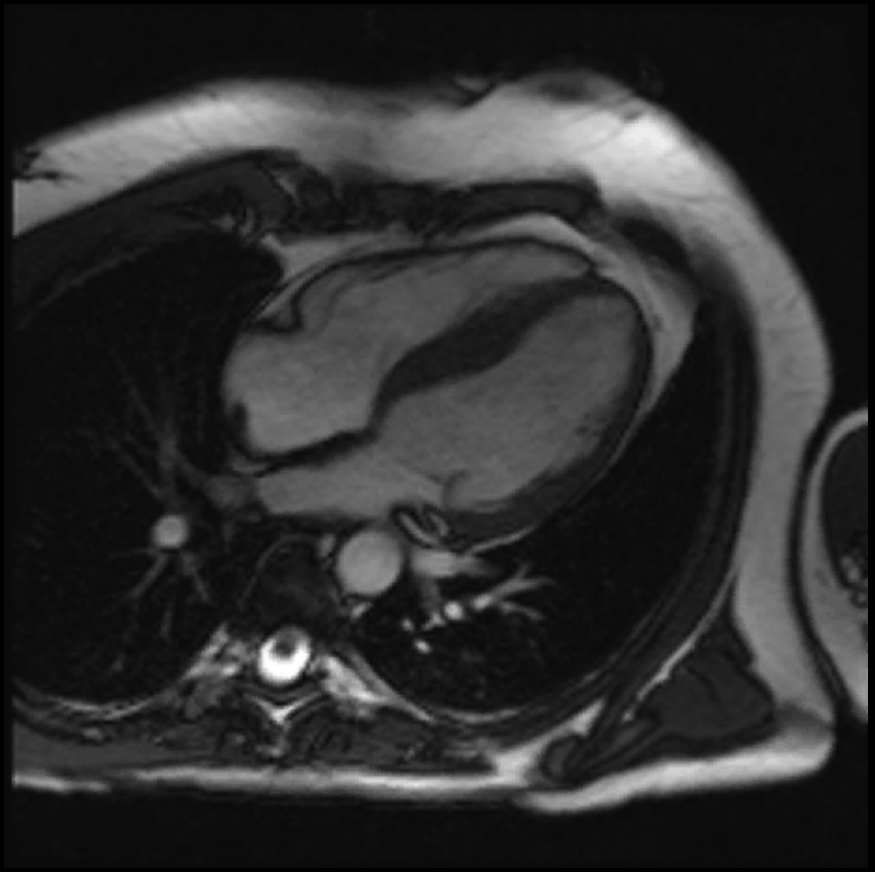

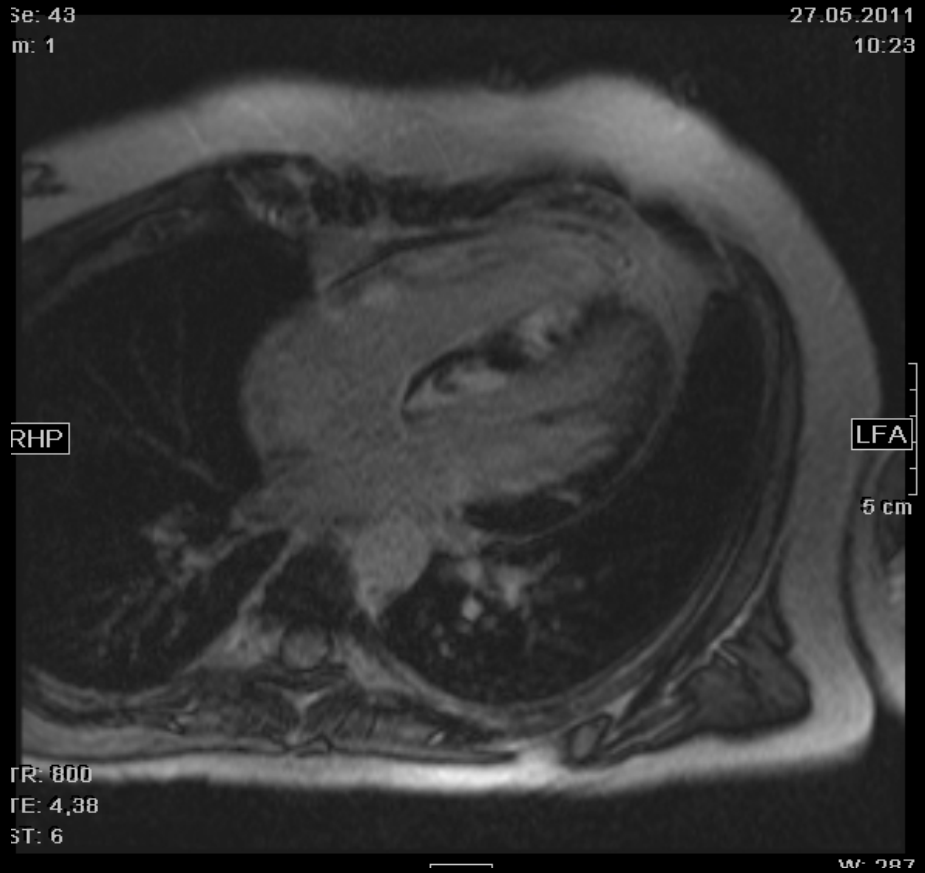

Sarkoidose

Herzkatheter: Rechtsherzkatheter & Koronarangiographie,

PE Septum ➔ Histologie: granulomatöse Erkrankung

Bei Herzkatheter: **AV-Block 3. Grades**

06/2011: Implantation 2-Kammerschrittmacher (Medtronic Advisa DR MRI Surescan)

06/2011: CT-Thorax/Bronchoskopie & LK-PE → o.p.B

➔ **Steroid-Therapie** Einleitung

Sarkoidose
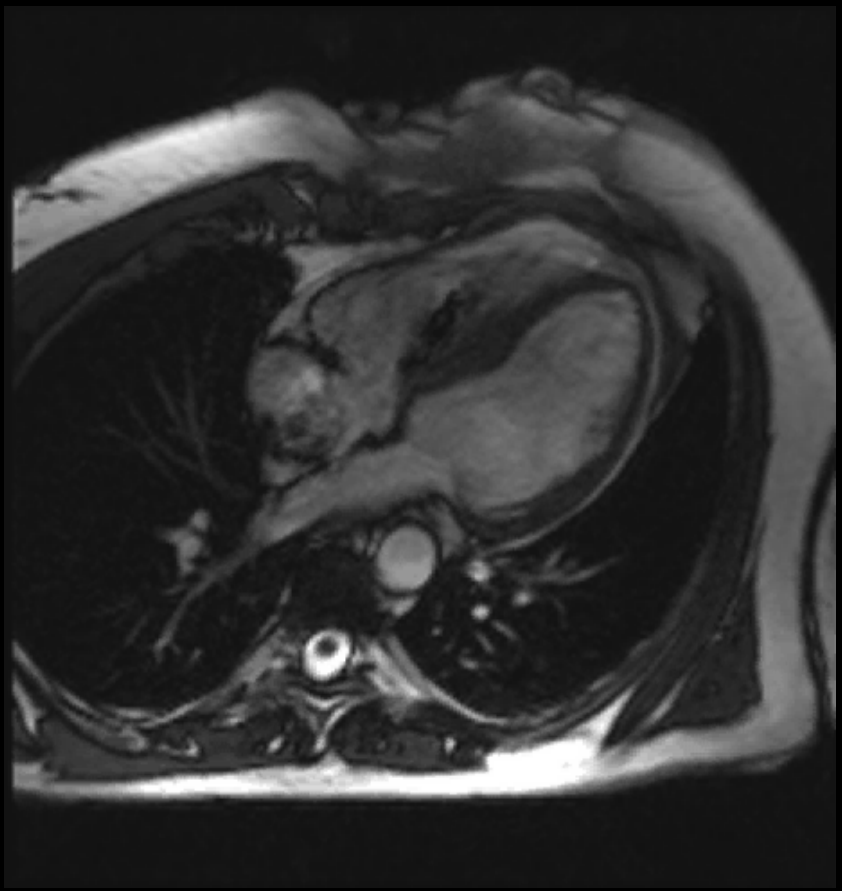
Juli 2011: Regredienz des Befundes im Kardio MRT